

Die endoskopische Verlängerungsoperation des Musculus gastrocnemius zur Behandlung des Gastrocnemius equinus

Endoscopic Gastrocnemius Recession as Therapy for Gastrocnemius Equinus

Autoren

A. Saxena¹, H. Gollwitzer², A. Widtfeldt³, L. A. DiDomenico⁴

Institute

¹ Sports Medicine, Palo Alto Medical Foundation, Palo Alto, California, USA

² Abteilung für Unfall- und Wiederherstellungschirurgie, Berufsgenossenschaftliche Unfallklinik Murnau

³ Podiatry, Palo Alto Medical Foundation, Palo Alto, California, USA

⁴ Regional Referral Center, North Side Medical Center, Youngstown, Ohio, USA

Schlüsselwörter

- Endoskopie
- Gastrocnemius
- Achilles
- Equinus
- Verlängerung

Key words

- endoscopy
- gastrocnemius
- Achilles
- ankle equinus
- lengthening

Zusammenfassung

Studienziel: Die endoskopische Verlängerung des Musculus gastrocnemius ist eine neue Technik zur Behandlung des Gastrocnemius equinus. Kleinere Inzisionen und die Durchführbarkeit in Rückenlage sind offensichtliche Vorteile. Im Rahmen der vorliegenden Studie sollten Ergebnisse und mögliche Komplikationen der Technik untersucht werden.

Methode: Insgesamt 54 endoskopische Gastrocnemiusverlängerungen an 47 Patienten wurden in einer prospektiven Studie nachuntersucht. Einschlusskriterium war ein Defizit der Dorsalflexion im oberen Sprunggelenk bei symptomatischen Patienten, wobei bei passiver Dorsalflexion die 90°-Stellung zwischen Beinachse und Fußaußenrand bei gestrecktem Kniegelenk nicht erreicht werden konnte. Neben der prä- und postoperativen Dorsalflexion wurden Komplikationen wie Infektion, Nervenverletzung, Hämatom, Überverlängerung und kosmetisches Ergebnis dokumentiert.

Ergebnisse: Das durchschnittliche Alter der Patienten lag bei 49,4 Jahren. Das postoperative Follow-up betrug im Mittel 27 Monate (Range: 12–62). Die Dorsalflexion verbesserte sich signifikant von $-8 \pm 4^\circ$ präoperativ auf $7 \pm 4^\circ$ zum Nachuntersuchungszeitpunkt ($p = 0,00001$). Bei den meisten Patienten wurden gleichzeitig zur Gastrocnemiusverlängerung zusätzliche rekonstruktive Eingriffe durchgeführt. An Komplikationen traten bei sechs Extremitäten Dysästhesien am lateralen Fuß oder Unterschenkel auf, weiterhin ein Hämatom, eine übermäßige Verlängerung des M. gastrocnemius, und bei sechs Extremitäten ein nicht zufrieden stellendes kosmetisches Ergebnis aufgrund von Hauteinziehungen. Es gab keine Infektion. Zwei diabetische Patienten benötigten eine zusätzliche Achillessehnenverlängerung in einem späteren Eingriff. Patienten mit einer präoperativen Dorsalflexion

Abstract

Aim: Endoscopic gastrocnemius recession is a new technique to treat gastrocnemius equinus. Smaller incisions and the ability to perform the technique in a supine position are purported advantages. This study was designed to evaluate the results and possible complications of this new technique.

Methods: 47 patients undergoing 54 endoscopic gastrocnemius recessions were followed in a prospective study. Pre-operative criteria were a lack of ankle dorsiflexion with the knee extended to create a 90° relationship of the foot to the leg in symptomatic patients. Pre- and postoperative ankle dorsiflexion were assessed, as were complications such as infection, nerve injury, haematoma, over-lengthening and poor cosmesis.

Results: Mean age of the patients was 49.4 years. Post-operative follow-up from the index procedure was 27 months (range: 12–62 months). Pre-operative dorsiflexion was $-8 \pm 4^\circ$; post-operative this improved significantly to $7 \pm 4^\circ$ ($p = 0.00001$). Most patients had additional reconstructive procedures. There were no infections; six limbs had lateral foot or leg dysaesthesia, one haematoma, one over-lengthened gastrocnemius while six limbs has an unacceptable cosmesis (due to tenting of the skin). Two diabetic patients required additional Achilles tendon lengthening in subsequent surgery. Patients with pre-operative dorsiflexion of -10° or more had an untoward result, but this was not statistically significant ($p = 0.13$). Lateral foot dysaesthesia was observed more often in patients having a combined procedure with calcaneal osteotomy ($p = 0.03$).

Conclusion: The endoscopic gastrocnemius recession procedure can significantly increase ankle dorsiflexion, but has potential complications including lateral dysaesthesia (11%), and unacceptable cosmesis (11%) as the most common.

Bibliografie

DOI 10.1055/s-2007-965385
Z Orthop Unfallchir 2007; 145:
1–6 © Georg Thieme Verlag KG
Stuttgart · New York ·
ISSN 1864-6697

Korrespondenzadresse

Dr. med. Hans Gollwitzer
Abteilung für Unfall- und Wiederherstellungschirurgie
Berufsgenossenschaftliche
Unfallklinik Murnau
Prof.-Küntschers-Straße 8
82418 Murnau
gollwitzer@bone-and-joint.org

von weniger als -10° hatten ein höheres Komplikationsrisiko ($p = 0,13$). Das Auftreten lateraler Fußdysästhesien war gehäuft bei kombinierten Eingriffen mit Kalkaneusosteotomien zu beobachten ($p = 0,03$).

Schlussfolgerung: Die endoskopische Gastrocnemiusverlängerung kann zu einer signifikanten Verbesserung der Dorsalflexion im Sprunggelenk beitragen, beinhaltet jedoch potenzielle Komplikationen wie laterale Dysästhesien (11%) und Narbeneinziehungen (11%). Die endoskopische Technik ist eine viel versprechende Methode zur Behandlung von Gastrocnemiuskontrakturen, Modifikationen zur Reduzierung der beschriebenen Komplikationen erscheinen jedoch notwendig.

Einleitung

Unzählige Operationstechniken wurden zur Behandlung weichteiliger dorsaler Sprunggelenkskontrakturen beschrieben, einschließlich der offenen und perkutanen Achillessehnenverlängerung, der Gastrocnemiusverlängerung und Tenotomie, und des Achillessehnenentransfers [1–16]. Die Verlängerung des Gastrocnemius-Soleus-Komplexes wurde für Senkfuß- und Mittelfußrekonstruktionen empfohlen, wie auch für die Behandlung diabetischer Fußpathologien [1,3–19]. Die Gastrocnemiusverlängerung oder Tenotomie der Gastrocnemiusaponeurose ist ein als offenes Verfahren häufig ausgeübter Eingriff, und wird generell in Bauchlage durchgeführt [9–13].

Die endoskopische Verlängerung der Gastrocnemiusaponeurose wurde erstmals 2002 in einer Kadaverstudie und in einer klinischen Untersuchung beschrieben [12,18]. Seither berichteten auch andere Autoren sowohl über Technik als auch relevante Anatomie [11,15,16,20]. Die Ergebnisse dieser frühen klinischen Arbeiten waren viel versprechend [11,16].

Ziel der vorliegenden Arbeit war die Untersuchung der klinischen Ergebnisse und potenziellen Komplikationen der endoskopischen Gastrocnemiusverlängerung in einem größeren Patientenkollektiv. Es bestand die Hypothese, dass durch die endoskopische Technik eine ähnliche Verbesserung der Sprunggelenksdorsalflexion erreicht werden kann wie mit den offenen Verfahren.

Patienten und Methoden

Patientenkollektiv und Einschlusskriterien

In die prospektive Studie wurden 47 konsekutive Patienten eingeschlossen, die zwischen 2000 und 2004 mit einer endoskopischen Verlängerungsoperation des M. gastrocnemius behandelt wurden. Eine Genehmigung der internen Ethikkommission (Institutional Review Board), sowie ausführliche Patientenaufklärung und Einwilligung lagen vor.

Die Equinuskomponente (Gastrocnemiuskontraktur) wurde wie von Silfverskiöld beschrieben erfasst, wonach die Gastrocnemiuskontraktur durch das Vorliegen einer Kontraktur bei gestrecktem Knie, nicht jedoch bei gebeugtem Knie, definiert wurde [2,22]. Einschlusskriterium und Indikation einer Gastrocnemiusverlängerung war eine präoperative Dorsalflexion im Sprunggelenk von weniger als 0° bei gestrecktem Knie, und nicht mehr als 10° bei gebeugtem Knie. Zur Bestimmung der Dorsalflexion im Sprunggelenk wurde die Längsachse des Beines mit dem Fußaußenrand in Relation gesetzt. Ein positiver Wert entsprach einer Dorsalflexion über einen Winkel von 90° ; ein negativer Wert

Modifications to the technique may be needed. Overall, the endoscopic technique appears promising in decreasing gastrocnemius contracture.

wurde dokumentiert, wenn der Fuß nicht in Neutralstellung gebracht werden konnte und im Vergleich zur Beinachse in Plantarflexion verblieb. Dabei wurde im Speziellen darauf geachtet, den Talus in Neutralposition zu halten. Durch eine Pronation im Chopart-Gelenk konnte der Fuß zusätzlich stabilisiert werden. Die Messung der Dorsalflexion erfolgte präoperativ mit gestrecktem Knie unter Allgemein- oder Spinalanästhesie, und während der Nachuntersuchung am wachen Patienten. Es wurde jeweils der Mittelwert zweier Messungen ermittelt, auf die nächste ganze Zahl aufgerundet und dokumentiert.

Operative Technik

Die endoskopische Operation wurde – abhängig von Begleiterkrankungen und den begleitenden operativen Eingriffen – als ambulanter oder kurzstationärer Eingriff durchgeführt. Die Operation kann in Bauchlage als alleiniger Eingriff, oder in Rückenlage mit Lagerung der Ferse auf einem Kissen erfolgen. Dies vermeidet die Notwendigkeit, den Patienten für zusätzliche Eingriffe auf den Rücken zu drehen.

Die mediale Hautinzisionsstelle wurde palpatorisch lokalisiert und lag bei dorsal flektiertem Fuß etwa 2 cm unterhalb des medialen Bauches des M. gastrocnemius und proximal der gemeinsamen Achillessehne. Die Länge des Hautschnitts betrug etwa 2 cm (☛ Abb. 1). Die Gastrocnemiusfaszie wurde vom darüber liegenden Subkutangewebe getrennt und ein Trokar mit Obturator zwischen Faszie und Subkutanschicht eingeführt. Der Obturator wurde schließlich durch ein 30° -Endoskop (Durchmesser 4 mm) ersetzt. Die Instrumente lagen oberflächlich zur Faszie, die strahlend weiße Gastrocnemiusaponeurose sollte sichtbar sein (☛ Abb. 2a).

Das Endoskop wurde dann nach lateral geführt, um den lateralen Rand der Aponeurose darzustellen. Durch Rotation von Trokar und Endoskop um 180° nach posterior wurden die nervalen Strukturen dorsal des Trokars im Subkutangewebe aufgesucht (☛ Abb. 2b). Nach Rückrotation konnte durch Transluminierung der Haut am lateralen Unterschenkel das zweite Portal angelegt werden. Ein Sauger konnte durch den Trokar von lateral eingeführt werden, um Flüssigkeit aus dem subkutanen Fett und Endoskopietrokar zu entfernen.

Daraufhin wurde das Endoskop mit einem kanülierten, vorwärts schneidenden Messer (AM Surgical, Smithtown, NY, USA) versehen. Das „schneidende Endoskop“ wurde dann vorsichtig über das mediale Portal von medial nach lateral durch die Gastrocnemiusaponeurose geführt. Der Fuß wurde dabei in Dorsalflexion gehalten. Nach 1–3 Durchgängen mit dem Messer sollte eine Verbesserung der Dorsalflexion bemerkbar sein und der Muskelbauch des M. soleus sollte sichtbar werden (☛ Abb. 2c). Zusätzliche Durchgänge können die intramuskulären Septen durchtren-

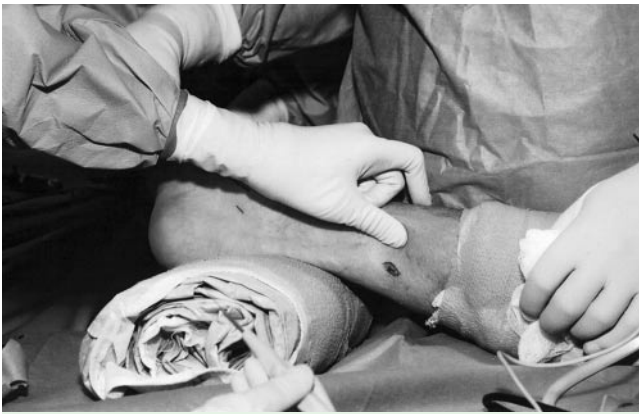

Abb. 1 Inzisionen der endoskopischen Gastrocnemiusverlängerung.

nen, bei auftretenden Blutungen ist hier die Absaugung hilfreich. Nach einer Verbesserung der Dorsalflexion um mindestens 10° wurden die Instrumente entfernt, die mediale Wunde auf verbleibende, noch durchgängige Sehnenfasern untersucht und diese gemeinsam mit der Sehne des M. plantaris longus unter direkter Sicht durchtrennt. Der OP-Situs wurde schließlich mit 5 ml Bupivacain (0,5%) gespült und mit Hautnaht verschlossen (3-0 Nylon).

Nachbehandlung

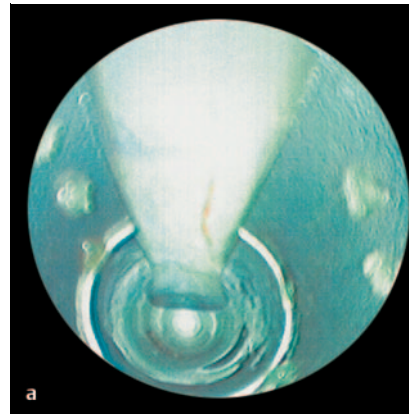
Die operierte Extremität wurde postoperativ in einem Unterschenkelgips in 90°-Stellung über 4 Wochen immobilisiert, außer begleitende Eingriffe verlangten eine längere Ruhigstellung bzw. Entlastung. Nach Fadenentfernung sollten die Patienten die OP-Wunden regelmäßig massieren. Bei Bedarf wurde eine angeleitete Physiotherapie durchgeführt.

Nachuntersuchung und Zielkriterien

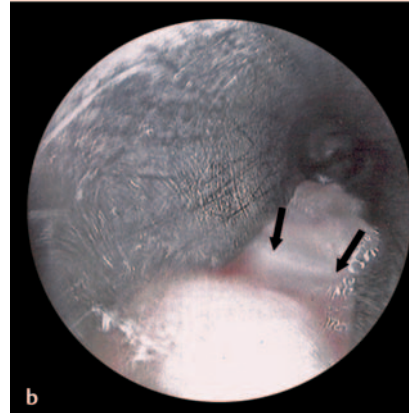
Alle Patienten wurden ein und zwei (oder mehr) Jahre nach der Operation durch einen nicht an der Operation beteiligten Untersucher nachuntersucht. Primäres Zielkriterium war der Unterschied von postoperativer zu präoperativer Dorsalflexion, welcher mittels Student-t-Test statistisch ausgewertet wurde. Weiterhin wurde untersucht, ob eine präoperative Kontraktur von -10° oder mehr zu schlechteren Ergebnissen führte (Fisher Exact-Test). Ein statistisch signifikanter Unterschied wurde bei $p < 0,05$ angenommen, die Auswertung erfolgte mittels Stat-Sak Statistical Package (Malden, MA, USA).

Die Patienten wurden weiterhin zu ihrem Aktivitätsniveau befragt, wie der Fähigkeit Aktivitäten des täglichen Lebens (ADLs) oder Sport auszuüben. Die Zufriedenheit mit dem kosmetischen Ergebnis der Hautschnitte wurde ebenfalls erfasst. Funktionell wurden das Gangbild und die Fähigkeit, die Ferse im Einbeinstand vom Untergrund abzuheben, untersucht.

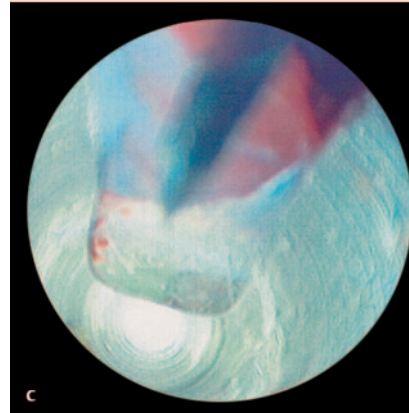
An Komplikationen wurde besonders auf Wundkomplikationen, Hämatome, Infektionen und kosmetisches Ergebnis geachtet. Potenzielle Nervenverletzungen wurden insbesondere durch Untersuchung der Sensibilität im Versorgungsbereich des N. suralis am lateralen Fuß und Unterschenkel mittels Semmes-Weinstein-Monofilament-Test evaluiert. Parästhesien bei Palpation der Inzisionsportale wurden ebenfalls dokumentiert [22].



a



b



c

Abb. 2 a bis c
a Endoskopische Sicht auf die Gastrocnemiusaponeurose.
b Endoskopische Sicht mit dem um 180° gedrehten Endoskop auf den N. suralis (Pfeil).
c Endoskopische Sicht der transezierten Gastrocnemiusaponeurose und Exposition des M. soleus.

Ergebnisse

▼ Patientenkollektiv und Operationen

Insgesamt wurden 54 endoskopische Gastrocnemiusverlängerungen an 47 Patienten durchgeführt. Bei 3 Patienten erfolgte eine einzeitige bilaterale Gastrocnemiusverlängerung. Vier weitere Patienten hatten zweizeitige bilaterale Verlängerungsoperationen. Insgesamt wurden 38 Operationen bei Frauen und 16 Operationen bei Männern durchgeführt. Das Durchschnittsalter betrug zum Zeitpunkt der Operation 49 ± 21 Jahre (Range 12 – 85 Jahre). Die durchschnittliche Nachuntersuchungszeit lag bei 27 Monaten (Range 12 – 62 Monate). Lediglich 5 Operationen wurden nicht in Rückenlage durchgeführt. Sechs Eingriffe waren isolierte Gastrocnemiusverlängerungen aufgrund signifikanter Kontraktursymptomatik. Bei den verbleibenden Fällen wurde die Verlängerungsoperation mit anderen chirurgischen Eingriffen kombiniert, vornehmlich mit Senkfußrekonstruktionen. Alle Eingriffe wurden von einem erfahrenen Fußchirurgen durchge-

führt (Erstautor). Die Operationszeit der endoskopischen Gastrocnemiusverlängerung betrug im Mittel 10 min (Range 5–14 min).

Primäres Zielkriterium Dorsalflexion

Zum letzten Nachuntersuchungszeitpunkt 27 Monate postoperativ konnte eine durchschnittliche Dorsalflexion von $7 \pm 4^\circ$ erreicht werden (präoperativ $-8 \pm 4^\circ$). Diese Verbesserung von durchschnittlich 15° im Vergleich zum präoperativen Wert war statistisch signifikant ($p < 0,00001$). Die stratifizierte Auswertung erbrachte keine signifikanten Unterschiede zwischen Männern und Frauen in Bezug auf die präoperative und postoperative Dorsalflexion ($p = 0,68$). Es lagen ebenfalls keine signifikanten Seitenunterschiede vor.

Komplikationen

Bei insgesamt 6 der 54 operierten Extremitäten zeigten sich kosmetisch nicht zufrieden stellende Ergebnisse aufgrund von narbigen Einziehungen der Haut (► **Abb. 3 a** und **b**). Bei einem Patienten entwickelte sich ein postoperatives Hämatom, welches jedoch nicht revidiert werden musste. Ein weiterer Patient, welcher sich einer einzeitigen bilateralen Verlängerungsoperation unterzog, entwickelte einseitig einen Fersengang, welcher am ehesten auf eine Störung der Propriozeption durch die deutliche Verlängerung zurückzuführen war. Bei diesem Patienten vergrößerte sich die Dorsalflexion von präoperativ -15° auf postoperativ 5° . Bei 2 diabetischen Patienten mit Charcot'scher Arthropathie wurde aufgrund eines Kontrakturrezidivs nach initial gutem Ergebnis eine zusätzliche Achillessehnenverlängerung notwendig.

Bei der neurologischen Nachuntersuchung zeigte der Semmes-Weinstein-Monofilament-Test bei 6 Patienten einen Sensibilitätsverlust im Bereich der lateralen Ferse, jedoch keine Parästhesien im Bereich der ehemaligen Endoskopieportale. Drei dieser Patienten zeigten gleichzeitig ein nicht zufrieden stellendes kosmetisches Ergebnis mit narbigen Verwachsungen. Dysästhesien traten statistisch häufiger nach gleichzeitiger Kalkaneusosteotomie auf ($p = 0,03$, Fisher Exact-Test). Patienten mit einer präoperativen Kontraktur von mehr als -10° hatten ein tendenziell erhöhtes Komplikationsrisiko (unzufrieden stellendes kosmetisches Ergebnis, Dysästhesie, übermäßige Verlängerung), jedoch ohne signifikanten Unterschied zu Patienten mit geringerer Kontraktur ($p = 0,13$, Fisher Exact-Test). Es kam zu keiner postoperativen Infektion.

Bei zwei Patienten mit sensomotorischer Neuropathie lag bereits präoperativ ein Sensibilitätsdefizit vor, welches postoperativ unverändert blieb. Alle Patienten konnten zu den Aktivitäten des täglichen Lebens (ADLs) zurückkehren. Alle 14 Patienten, welche präoperativ aktiv Sport betrieben, kehrten zum alten Aktivitätsniveau zurück. Sechs Patienten konnten bei der Nachuntersuchung die Ferse im Einbeinstand nicht vom Boden abheben, was sie jedoch nicht auf eine Schwäche der Wadenmuskulatur, sondern auf Schmerzen im Bereich anderer Fußoperationen (v. a. Mittelfußarthrodese) zurückführten.

Diskussion

Die Ergebnisse der vorgestellten endoskopischen Gastrocnemiusverlängerung erscheinen viel versprechend, jedoch unterliegt die präsentierte Studie einigen Limitationen. So wurde die Untersuchung ohne Kontrollgruppe durchgeführt. Eine weitere

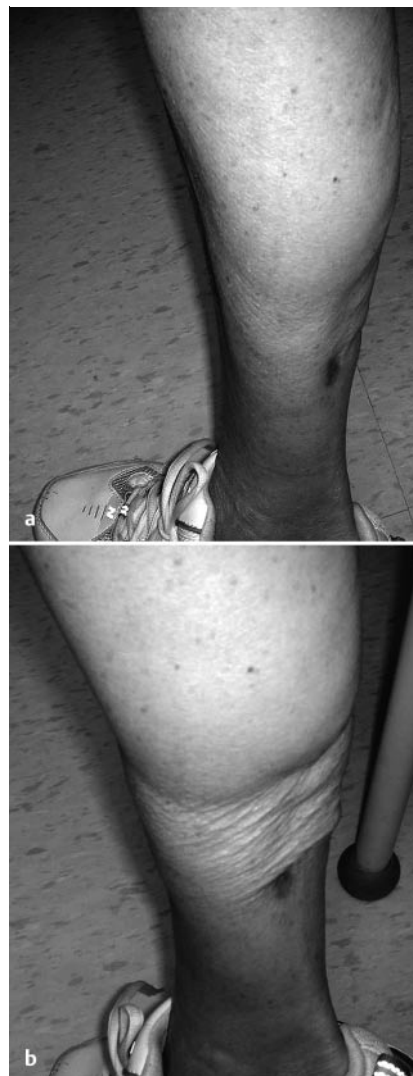


Abb. 3 a und **b** Narbige Verwachsungen von Subkutangewebe und Haut mit dem M. soleus als Beispiel eines nicht zufrieden stellenden kosmetischen Ergebnisses.

Limitation sind die parallel durchgeführten zusätzlichen rekonstruktiven Operationen, welche die Ergebnisse beeinflussen. Nervenverletzungen könnten präziser mit Bestimmung der Nervenleitgeschwindigkeit untersucht werden, und möglicherweise auch mittels MRT bzw. endoskopisch visualisiert werden [11, 22]. So könnte eruiert werden, ob die beobachteten Dysästhesien und Parästhesien durch direkte Nervenschädigung, indirekt durch die vermehrte Dorsalflexion mit Dehnung der dorsalen neuralen Strukturen oder durch narbige Verwachsungen im OP-Gebiet verursacht wurden.

Eine weitere Limitation ist die akkurate Bestimmung der Sprunggelenksbeweglichkeit. Unter Anästhesie kann eine Verbesserung der passiven Dorsalflexion erwartet werden und ein Gegenspannen der Patienten vermieden werden. Eine Narkose zur Beweglichkeitsuntersuchung während des Follow-up ist jedoch nicht vertretbar. Generell ist die Vergleichbarkeit mit anderen Studien aufgrund der Vielzahl verschiedener Untersuchungstechniken limitiert [2, 10, 11, 17, 24]. Die in der vorliegenden Untersuchung eingesetzte Messtechnik wurde schon in früheren Studien zu Gastrocnemiusverlängerung verwendet [11]. Insgesamt waren die vorliegenden Ergebnisse mit Resultaten offener Verfahren vergleichbar. Für die offene Gastrocnemiusverlängerung (OP nach Strayer) berichteten Pinney et al. über eine Verbesserung der Dorsalflexion von etwa 18° [10]. Eine Verbes-

serung des Bewegungsumfangs um ebenfalls 18° konnten Di Domenico et al. mit der endoskopischen Technik erreichen [25]. In einer früheren Studie zur endoskopischen Operation wurde bei insgesamt 18 Eingriffen eine Verbesserung der Beweglichkeit initial um 15°, und ein Jahr postoperativ um 12,6° beobachtet [17]. Die jetzt vorliegende Studie bestätigt die dauerhafte Verbesserung der Sprunggelenksbeweglichkeit mittels endoskopischem Verfahren, so wurde nach einem durchschnittlichen Nachuntersuchungszeitraum von 27 Monaten eine statistisch signifikante Verbesserung der Dorsalflexion von 15° erreicht.

Komplikationen der Gastrocnemiusverlängerung betreffen vor allem narbige Hauteinziehungen, Überverlängerung und Nervenläsionen. Pinney et al. beschrieben in ihrer anatomischen Untersuchung die Nähe der neurovaskulären Strukturen, welche in 50% der Fälle direkt über der Gastrocnemiusaponeurose verliefen [9]. Weitere anatomische Untersuchungen lokalisierten den N. suralis ca. 1,2 cm medial des lateralen Randes der Gastrocnemiusaponeurose [20], und im weiteren Verlauf nach distal am lateralen Rand der Achillessehne [26]. Diese Erkenntnisse betonen die Bedeutung einer korrekten Portalplatzierung sowie die Notwendigkeit sicher zu stellen, dass Subkutangewebe samt nervaler Strukturen während der endoskopischen Transsektion stets dorsal des Trokars liegen [11,16,23].

Trevino et al. berichteten bei insgesamt 31 Eingriffen über keine Verletzung des N. suralis und kein schlechtes kosmetisches Ergebnis bei einer Infektion [16]. Dabei wurden sämtliche Eingriffe mit einem Karpaltunnelsystem über nur ein mediales Portal durchgeführt. Leider fehlen genaue Angaben zum erreichten Bewegungsumfang, und so kann die Frage, ob über das mediale Portal eine komplette Gastrocnemiustranssektion erreicht wurde, rückwirkend nicht beantwortet werden. Eine anatomische Studie postulierte jedoch die Notwendigkeit von 2 Portalen zur sicheren Komplettierung der Aponeurosentranssektion [15].

Das in der vorliegenden Studie eingesetzte zweite oder laterale Portal erlaubt die Durchtrennung lateraler Fasern der Gastrocnemiusaponeurose und das Einbringen eines Saugers zur Verbesserung der Sicht. Auch andere Autoren setzten zwei Portale: dabei wurde in einer Kadaverstudie einmalig eine Nervendurchtrennung beobachtet [11,15,25]. Die alleinige Anlage nur eines medialen Portals könnte möglicherweise das Verletzungsrisiko des N. suralis vermindern, aber auch in einer geringeren Visualisierung, unvollständigen Trennung und damit geringeren Dorsalflexion resultieren [15].

Im beschriebenen Patientenkollektiv wurde bei 11% ein Sensibilitätsdefizit im Versorgungsbereich des N. suralis beobachtet. Da im Rahmen der vorliegenden Studie keine weitere Aufarbeitung der Sensibilitätsdefizite mittels zusätzlicher diagnostischer Verfahren erfolgte, können die möglichen Ursachen nur diskutiert werden. Für eine direkte Nervenschädigung spricht die Persistenz über den Nachbeobachtungszeitraum von mindestens 12 Monaten. Neuroma oder Parästhesien im Bereich der Hautinzisionen und Endoskopieportale, wie sie für die Sprunggelenksarthroskopie beschrieben wurden, konnten jedoch weder für Endoskopieportale noch Kalkaneusosteotomienarben beobachtet werden [23]. Ferner hatten Patienten mit einer stärkeren Kontraktur (präoperativ mehr als -10°) deutlich häufiger Komplikationen (Verwachsungen, Sensibilitätsdefizit), was durch die vermehrte Dehnung begründet werden könnte. Am wahrscheinlichsten erscheint jedoch ein Zusammenhang mit narbigen Verwachsungen im OP-Gebiet, da bei Patienten mit postoperativen Verwachsungen zu 50% auch ein Sensibilitätsdefizit beobachtet wurde (3/6 Patienten), während bei Patienten ohne Verwach-

sungen nur in 6% der Fälle ein Sensibilitätsdefizit vorlag (3/48 Patienten).

Unbefriedigende kosmetische Ergebnisse traten in der vorliegenden Studie bei 6 von 54 Extremitäten (11%) auf. Ursächlich könnte die vermehrte Freilegung des M. soleus während der Transsektion gewesen sein. Dadurch bedingt kann es vermehrt zur Blutung und zu Verwachsungen mit Subkutangewebe und Haut kommen. Möglicherweise könnte eine Transsektion unter geringerer Dorsalflexion diese Komplikation vermeiden, da so eine Faszien-schicht über dem M. soleus verbleibt. Weiterhin sollte bei ausgeprägter Kontraktur eine Dorsalflexion von 0° nicht erzwungen werden, da Verbesserungen von mehr als 15° mit einem höheren Komplikationsrisiko wie narbiger Einziehungen, Nervendehnung und Gastrocnemiuschwäche assoziiert waren. Da eine maximale Dorsalflexion zu einem erhöhten Risiko von Verwachsungen führt, wurde auch in der Nachbehandlung ein Gips in Neutralstellung angelegt.

Schlussfolgerung

Die endoskopische Gastrocnemiusverlängerung konnte über kleinere Inzisionen zu einer signifikanten Verbesserung der Sprunggelenksdorsalflexion führen. Der wesentliche Vorteil ist die Durchführbarkeit in Rückenlage, wodurch ein intraoperatives Drehen des Patienten für andere rekonstruktive Eingriffe vermieden werden kann. Modifikationen der dargestellten Technik zur Vermeidung lateraler Dysästhesien und Einziehungen sind notwendig und könnten in einem gewissen Maße durch Reduzierung der Dorsalflexion während der Transsektion realisiert werden. Dadurch kommt es zu einer geringeren Freilegung des M. soleus und Reduktion des Risikos von Verwachsungen. Ob dies einen negativen Einfluss auf die postoperative Dorsalflexion hat, muss ebenso wie die genaue Ursache der Dysästhesien in weiteren Studien mit möglichst homogenem Patientenkollektiv geklärt werden. Weitere Verbesserungen könnten durch eine zusätzliche tiefe Naht sowie konsequente Narbenmassage nach Fadenentfernung erzielt werden. Die kurzfristig vorliegenden Ergebnisse scheinen dieses Konzept mit besseren kosmetischen Ergebnissen und selteneren lateralen Dysästhesien bei bleibend guter Dorsalflexion zu bestätigen.

Literatur

- 1 Armstrong D, Stacpoole-Shea S, Nguyen H, Harkless L. Lengthening of the Achilles tendon in diabetic patients who are at high risk for ulceration of the foot. *J Bone Joint Surg [Am]* 1999; 81: 535–538
- 2 DiGiovanni C, Kuo R, Tejwani N, Price R, Hansen T, Cziernecki J, Sangeorzan B. Isolated gastrocnemius tightness. *J Bone Joint Surg [Am]* 2002; 84: 962–970
- 3 Grant W, Sullivan R, Sonenshine D, Adam M, Slusser J, Carson K, Vinik A. Electron microscopic investigation of the effects of diabetes mellitus on the Achilles tendon. *J Foot Ankle Surg* 1997; 36: 272–278
- 4 Hansen ST. Midfoot arthrodesis. In: Wulker N, Stephens M, Cracchiolo A (Eds). *Atlas of Foot and Ankle Surgery*. St. Louis, MO: Mosby, 1998: 154
- 5 Hansen ST. Tendon transfers and muscle balancing techniques. Achilles tendon lengthening. In: Hansen S (Ed). *Functional Reconstruction of the Foot and Ankle*. Baltimore, MD: Lippincott Williams & Wilkins, 2000: 415–421
- 6 Laborde J. Tendon lengthenings for forefoot ulcers. *Wounds* 2005; 17: 122–130
- 7 Lin S, Lee T, Wapner K. Plantar forefoot ulceration with equinus deformity of the ankle in diabetic patients: the effect of tendo-Achilles lengthening and total contact casting. *Orthopedics* 1996; 19: 465–475

- 8 *Mueller M, Sinacore D, Hastings M, Johnson J.* The effect of Achilles tendon lengthening on neuropathic plantar ulcers: a randomized clinical trial. *J Bone Joint Surg [Am]* 2003; 85: 1436–1445
- 9 *Pinney S, Sangeorzan B, Hansen S.* Surgical anatomy of the Gastrocnemius recession (Strayer procedure). *Foot Ankle Int* 2004; 25: 247–250
- 10 *Pinney S, Hansen S, Sangeorzan B.* The effect on ankle dorsiflexion of gastrocnemius recession. *Foot Ankle Int* 2002; 23: 26–29
- 11 *Saxena A, Kim W.* Ankle dorsiflexion in adolescent athletes. *J Am Podiatr Assoc* 2003; 93: 312–314
- 12 *Saxena A.* Endoscopic gastrocnemius tenotomy *J Foot Ankle Surg* 2002; 41: 57–58
- 13 *Sgarlato TE.* Medial gastrocnemius tenotomy to assist in body posture balancing. *J Foot Ankle Surg* 1998; 37: 546–547
- 14 *Strayer LM.* Gastrocnemius recession: A five-year report of cases. *J Bone Joint Surg [Am]* 1958; 40: 1019–1030
- 15 *Tashjian R, Appel A, Banerjee R, DiGiovanni C.* Endoscopic Gastrocnemius recession: evaluation in a cadaver model. *Foot Ankle Int* 2003; 24: 607–613
- 16 *Trevino S, Gibbs M, Panchbhavi V.* Evaluation of results of endoscopic gastrocnemius recession. *Foot Ankle Int* 2005; 26: 359–364
- 17 *Saxena A, Widtfeldt A.* Endoscopic gastrocnemius recession: a preliminary report on 18 cases. *J Foot Ankle Surg* 2004; 43: 302–306
- 18 *Trevino S, Panchbhavi V.* Technique of endoscopic gastrocnemius recession: cadaveric study. *Foot Ankle Surg* 2002; 23: 45–47
- 19 *Wulker N.* Triple arthrodesis. In: *Wulker N, Stephens M, Cracchiolo A (Eds).* Atlas of Foot and Ankle Surgery. St. Louis, MO: Mosby, 1998: 262
- 20 *Tashjian RZ, Appel AJ, Banerjee R, DiGiovanni CW.* Anatomic study of the gastrocnemius-soleus junction and its relationship to the sural nerve. *Foot Ankle Int* 2003; 24: 473–476
- 21 *Silverskiold N.* Reduction of the uncrossed two-joints muscles of the leg to one-joint muscles in spastic conditions. *Acta Chir Scand* 1924; 56: 315–330
- 22 *Leversedge F, Casey P, Seiler J, Xerogeanes J.* Endoscopically assisted fasciotomy: description of technique and in-vitro assessment of lower-leg compartment decompression. *Am J Sports Med* 2002; 30: 272–278
- 23 *Takao M, Ochi M, Shu N, Uchio Y, Naito K, Tobita M, Matsusaki M, Kawasaki K.* A case of superficial peroneal nerve injury during ankle arthroscopy. *Arthroscopy* 2001; 17: 403–404
- 24 *Van Gheluwe B, Kirby KA, Roosen P, Phillips RD.* Reliability and accuracy of biomechanical measurements of the lower extremities. *J Am Podiatr Med Assoc* 2002; 92: 317–326
- 25 *DiDomenico LA, Adams HB, Garchar D.* Endoscopic gastrocnemius recession for the treatment of gastrocnemius equines. *J Am Podiatr Med Assoc* 2005; 95: 410–413
- 26 *Webb J, Moonjani N, Radford M.* Anatomy of the sural nerve and its relation to the Achilles tendon. *Foot Ankle Int* 2000; 21: 475–477

Minizusammenfassung

In Kürze: Die endoskopische Gastrocnemiusverlängerung verbesserte bei 54 prospektiv untersuchten Fällen die Dorsalflexion im Sprunggelenk um durchschnittlich 15°. Sie ist damit offenen Verfahren vergleichbar. Vorteile sind kleinere Inzisionen und die Durchführbarkeit in Rückenlage. Hauteinziehungen und Nervenläsionen sind potenzielle Komplikationen.